

AMBLIOPÍA: DANDO RESPUESTA A CASOS CON PATOLOGÍAS ASOCIADAS



Editores:
Junta Directiva del CLADE
Comisión de Prevención de la Ambliopía del CLADE.

Redactado y publicado el 17 de abril 2022

Junta Directiva:

Dr. Leonardo Fernandez Irigaray
Secretario General del CLADE

Dr. Juan Fernando Mendiola Solari
Presidente del CLADE

Dra. Angélica Rivas Souza
Directora Secretaria del CLADE

Dra. Carolina Marchena Sosa.
Directora Tesorera del CLADE

TO. Luz Esperanza Gonzáles
Directora Asociada

Dra. Marcela J. Gonorazky.
Coordinadora de la Comisión de Prevención de la
Ambliopía del CLADE

Médicos oftalmólogos participantes:

Dra. Andrea Molinari (Ecuador)
Dr. Abel Flores (Perú)
Dr. Alejandro Armesto (Argentina)
Dra. Marcia Tartarella (Brasil)
Dr. Luis Cárdena Lamas (México)
Dra. Viviana Abudi (Argentina)
Dra. Alicia Serra (España)
Dra. Alejandra Tártara (Argentina)
Dra. María Rosario Varandas (Portugal)
Dr. Pedro Acevedo (Colombia)
Dr. Luis Porfiro Orozco (México)
Dra. Luz Gordillo (Perú)
Dra. Ángela María Fernández Delgado (Colombia)
Dra. Ana María Luna Rodríguez (Ecuador)
Dr. Leslie Argüello (Costa Rica)
Dr. Hernán Iturriaga Valenzuela (Chile)
Dr. Mauro Goldchmit (Brasil)
Dr. Jorge Pasquinelli (Argentina)
Dr. Fernando Prieto Díaz (Argentina)
Dra. Fernanda Krieger (Brasil)
Dra. Rosario Gómez de Liaño (España)
Dra. María Estela Arroyo Yllanes (México)
Dra. Marlene Voguel (Chile)
MSP Claudia Goya L (Chile)

AMBLIOPÍA Y PATOLOGÍAS ASOCIADAS

Dra. Marcela Gonorazky

Un comentario previo

La ambliopía es una entidad que produce una reducción de la agudeza visual con una entrada de información binocular inadecuada en la corteza visual primaria, distorsión en la visión espacial, alteración en la visión de contraste, anomalía en la percepción y procesamiento de la forma y el contorno visual, así como alteraciones cerebrales multisensoriales en ambos ojos y durante la visión binocular como déficit de atención y trastornos sensitivo motores, entre otras (1,2).

Las personas con ambliopía a menudo tienen opciones de carreras restringidas y una calidad de vida reducida, incluido menos contacto social, angustia cosmética (si se asocia con estrabismo), baja autoestima, desorientación visual y miedo a perder la visión en el otro ojo (3,4).

En Ambliopía: dando respuesta a casos específicos los expertos nos brindaron sus opiniones sobre distintas estrategias para abordar el tratamiento de la ambliopía en general.

Sin embargo, en la práctica diaria de nuestra profesión, muchas veces, las patologías se superponen. Recibimos consultas de casos en los que una enfermedad de base, o una patología oftalmológica puede originar una disminución en la visión, pero al realizar el examen oftalmológico completo encontramos que también hay posibles causas de ambliopía. En estos casos, es posible, que surjan dudas, cuestionamientos acerca de la necesidad de realizar el tratamiento para la ambliopía, si será posible obtener resultados positivos, si es necesario realizar alguna cirugía, etc.

Cada niño, cada paciente es único, tiene características propias, un entorno diferente y distintas respuestas a un mismo tratamiento. El encanto de nuestra profesión es encontrar el mejor camino, para obtener los mejores resultados posibles, en cada uno de ellos.

Introducción

El examen oftalmológico de todo paciente que llega a la consulta incluye un interrogatorio para conocer el motivo de la consulta, así como los antecedentes personales y familiares. Posteriormente, se realizan las pruebas y exámenes necesarios para arribar a un diagnóstico y proponer un tratamiento.

En los niños siempre debemos prestar especial atención a factores que puedan ser ambliopizantes, ya sea por privación, vicios de refracción, estrabismo o causas mixtas (5).

Los casos con patologías oftalmológicas pre existentes, ya sean malformativas, cicatrizales, inflamatorias, así como ciertas condiciones genéticas,

o afecciones neurológicas y del desarrollo también pueden presentar condiciones que predispongan a la aparición de una ambliopía concomitante.

A continuación se presentarán 10 casos clínicos de pacientes con ambliopía y patologías asociadas donde, expertos en el tema, nos brindarán su opinión sobre las posibles conductas a seguir.

Bibliografía

1. Zagui R. Amblyopia: Types, Diagnosis, Treatment, and New Perspectives. 2018. <https://www.aao.org/disease-review/amblyopia-types-diagnosis-treatment-new-perspectiv>.
2. Webber A. The functional impact of amblyopia. Clin Exp Optom 2018; 101: 443-450
3. Carlton J, Kaltenthaler E. Amblyopia and quality of life: A systematic review. Eye. 2011;25(4):403-413.
4. Wong AM. New concepts concerning the neural mechanisms of amblyopia and their clinical implications. Can J Ophthalmol. 2012;47(5):399-409.
5. AAO PPP Pediatric Ophthalmology/Strabismus Panel, Hoskins Center for Quality Eye Care. Amblyopia PPP - 2017. <https://www.aao.org/preferred-practice-pattern/amblyopia-ppp-2017>

Casos Clínicos

1. Niño de 18 meses de edad, sano, con ptosis palpebral congénita en ojo izquierdo. La ptosis deja el eje visual libre con una distancia margen-pupila (MD1) de 1.0 mm. Motilidad ocular normal. Pupilas isocóricas y reactivas normalmente. Refracción OD: +2.50, cil. -0.50 a 0°, Ol: esf. + 1.00, cil. -2.50 a 90°. Fondo de Ojos normal en ambos ojos. ¿Qué pruebas diagnósticas y qué tratamiento indicaría para evitar la ambliopía? Dra. Andrea Molinari. Dr. Abel Flores.

Dra. Andrea Molinari: En un niño de 18 meses con una ptosis considerada leve ya que su eje pupilar esta libre, la cirugía no es urgente, se puede diferir a los 3 o 4 años en que es más fácil evaluarla con mayor exactitud y la cooperación del niño es mejor. Sin embargo, existe un riesgo muy alto de que el niño desarrolle una ambliopía que no sería por privación, ya que el eje visual esta libre, sino de tipo anisométrica. Podemos presumir que el astigmatismo de -2.50 contra la regla va a producir o ya produjo una ambliopía que requiere de tratamiento. En un niño de esa edad utilizo el test de Cardiff para evaluar su visión y sobre todo para el seguimiento de su ambliopía. Recomendando el uso de lentes con

prescripción completa de su ametropía y parche de al menos dos horas diarias de su ojo derecho. Controlo al niño cada cuatro semanas hasta que la visión del ojo izquierdo se equipare con la del ojo derecho. Luego voy quitando el parche de a poco. Paso a parchar día por medio por uno o dos meses, luego dos veces por semana unos dos meses más y luego lo suspendo controlándolo cada dos meses al inicio y luego cada 4 o 6 meses una vez que la visión se mantiene estable recomendando el uso continuo de sus lentes.

Dr. Abel Flores: La prevalencia de ambliopía en la ptosis congénita es 7 veces más que en la población en general. Usualmente coexiste un error refractivo significativo (astigmatismo) y estrabismo en al menos 20% de los casos.

La valoración diagnóstica de la agudeza visual la realizo mediante el patrón de fijación o test de mirada preferencial (ej: LEA gratings). Es útil también el test de las 10 dioptrías. Igualmente están indicadas las pruebas diagnósticas para evaluar el alineamiento ocular mediante test de Hirschberg y cover test con prismas.

Respecto al tratamiento:

- Dado que el eje visual está libre la cirugía de ptosis puede diferirse.
- Corrección astigmática mediante lentes aéreos: la corrección refractiva sola mejora la ambliopía en el 77% de los casos (PEDIG 2006)
- Control en 3-4 meses: valorar ambliopía, actualizar refracción con cicloplejía, valorar adionar tratamiento oclusivo con parche.

2. Niña de 2 años con un leucoma pequeño en ojo derecho, de causa traumática, que compromete en parte el eje visual. Ortotropía. Impresiona buena actitud visual en ambos ojos. Refracción bajo cicloplejía: OD: esf. +2.00, cil.- 2.00 a 30º. OI: esf. +2.00. Fondo de Ojos normal en ambos ojos. ¿Qué tratamiento indicaría para evitar la ambliopía? Dr. Alejandro Armesto. Dra. Marcia Tartarella.

Dr. Alejandro Armesto: -En primer lugar, corroborar la refracción bajo cicloplejía con esquiascopia, si hubiese sido hecha de otra manera.

-Si el leucoma no afecta todo el eje visual, existe la posibilidad de no tener una ambliopía significativa, o de no tenerla.

-Luego prescribir la corrección óptica (anteojos, o lente de contacto de tratarse de un astigmatismo irregular).

-Intentar llevar a cabo un Lang stereo test (con y sin corrección). De ser claramente positivo interpretaría la posibilidad de que la ambliopía no sea tan severa.

-La ausencia de desviación consecutiva a un ojo que pierde visión a los 2 años, también permite interpretar una ambliopía poco severa, es decir la no pérdida de la fusión.

- En síntesis, mi conducta en este hipotético caso

sería: prescribir lentes de uso constante (tal vez un +0.5-2x30 grados en OD y neutro en OI), intentar tomar la agudeza visual de lejos y de cerca para cada ojo por separado, y estimar estereopsis con test de Lang. De tener la sospecha o la certeza de una verdadera disminución en la visión del OD, además indicaría oclusión diaria de OI de 3hs, con tareas de fijación de ser posible en ese período, y reevaluación cada 3- 4 meses.

- Estimar sobre todo la visión cercana del ojo afectado (y la lejana por supuesto), cosa que es usualmente posible a los 3 años. Decidiría que conducta tomar respecto del leucoma, repitiendo la refracción bajo cicloplejía cada 6 meses, dado que los leucomas traumáticos en niños muchas veces tienden a la mejoría del astigmatismo espontáneamente. De ser una lesión claramente ambliopizante con baja agudeza visual de cerca para ese ojo, plantearía la posibilidad de su tratamiento quirúrgico. Este dependerá de la magnitud del trauma y de la profundidad de la lesión corneal. Si es superficial puede intentarse la cirugía refractiva, a fin de eliminar o disminuir el leucoma (con el riesgo de incrementar el trastorno refractivo, que deberá ser corregido con lentes), hasta la posibilidad de una queratoplastia penetrante autóloga con rotación corneal para llevar el leucoma lejos del eje visual y brindar transparencia al mismo (siendo autóloga no conlleva el riesgo de rechazo dado que no requiere un donante).

- Luego se continuará con el tratamiento óptico con anteojos o lentes de contacto y oclusión con controles periódicos.

Dra. Marcia Tartarella: Por supuesto una niña de 2 años tuvo tiempo suficiente para establecer conexiones cerebrales en el sistema visual después del periodo crítico de maduración visual que ocurre en los primeros meses de vida. Por lo tanto, existe la posibilidad de mantener una agudeza visual satisfactoria mediante tratamiento oclusivo adecuado para evitar la instalación de ambliopía.

La niña se encuentra todavía en fase ambliogénica. Con la presencia de leucoma parcial en eje visual, la conducta es clínica, con uso controlado y por periodo de tiempo parcial de parche en ojo izquierdo, por 4 a 6 horas al día, inicialmente. Con este tratamiento pretendemos evitar la instalación de la ambliopía.

La actitud de función visual y la agudeza visual, cuando posible de obtener, deben ser evaluadas cada 3 meses para garantizar un buen resultado. El surgimiento del estrabismo es una señal clínica importante que puede indicar la disminución de la agudeza visual, y debe ser observado cuidadosamente en cada visita al Oftalmopediatra.

Cuando el paciente presenta resultados visuales favorables y consistentes, entonces, hacemos la disminución en el tiempo de oclusión al día. En caso que los resultados visuales no sean satisfactorios después de 6 a 9 meses de seguimiento, se deben evaluar las posibilidades de cirugía. Cuando la

refracción es baja, como en este caso, de -2.00 a 30 en el ojo afectado, la prescripción de gafas puede facilitar el uso de parches en niños. La colaboración de la niña y su familia son de extrema importancia en esos casos.

3. Paciente de 2 años, operado en 2 oportunidades en ojo derecho y en 1 oportunidad en ojo izquierdo por glaucoma congénito, con PIO controlada. Córneas transparentes, estrías de Haab que no comprometen el eje visual. Excavación 0.8 en ambos ojos. Diámetro corneal de 14 mm en OD y 13 mm en OI. Largo axial de 25 y 24 mm respectivamente. ¿Qué pruebas diagnósticas y qué tratamiento indicaría para evitar la ambliopía? Dra. Alicia Serra. Dra. Viviana Abudi. Dr. Luis Cárdenas Lamas

Dr. Luis Cárdena Lamas: Necesariamente solicitaría un potencial visual evocado para determinar la velocidad de conducción y la amplitud de la respuesta, este estudio me permitirá evaluar en qué estado está la vía visual. Tonometría de rebote para valorar PIO, pediría además una paquimetría para realizar la conversión de la PIO y confirmar que efectivamente está controlado. Tiene un eje anteroposterior muy largo, producido probablemente por el mismo glaucoma, es asimétrico por lo que seguramente tendrá anisomiopía, necesariamente una refracción ciclopléjica, envío todo el componente refractivo y en caso de que el potencial visual muestre una clara respuesta asimétrica o mejor respuesta de uno de los ojos, iniciaría parche dos horas diarias en el ojo con mejor respuesta.

Dra. Viviana Abudi: El Glaucoma congénito es el padre de las más severas causas de ambliopía por aumento de largo axial con miopización, edema corneal que puede cronificarse con ambliopía por privación, estrías de Haab con secuela de nébulas y astigmatismo irregular con más factores de ambliopía y, comparte con el glaucoma del adulto el grave daño de nervio óptico. Por todo lo expuesto es el más agudo de los glaucomas y requiere cirugía urgente y seguimiento de por vida con tratamiento integral y personalizado (TIP).

En el presente caso agregaría en el examen bajo anestesia general, gonioscopia y ubm para evaluar el estado de las brechas quirúrgicas, paquimetría para determinar el grosor corneal. Realizaría fotografía de nervio óptico para seguimiento

Respecto del estudio para prevención y tratamiento de "las ambliopías" que se generan lo más importante es el diagnóstico precoz y oportuno, y la cirugía. Evaluaría fijación y seguimiento. No utilizo el test de mirada preferencial, pero podría emplearse también para evaluar la agudeza visual.

Realizaría dilatación con tropicamida y fenilefrina y evaluaría refracción con esquiascopia con espejo plano, retinoscopio o autorefractómetro (difícil x colaboración con 2 años). Posiblemente tenga un astigmatismo miópico o miopía producto del largo

axial aumentado. Indicaría corrección aérea monto completo si es menos de 3 d negativas y el monto que resulta de la esquiascopia sin restar si supera ese monto, llevándolo a monto completo en 6 u 8 meses. Si hay astigmatismo prescribo monto completo. En este caso, además, puede haber anisometropía por diferencia de largo axial por lo que sugiero igual manejo, pero agregando la oclusión del ojo menos miope para combatir la ambliopía por anisometropía especialmente si ésta supera las 2 dioptrías.

Por supuesto como en todo paciente con glaucoma y daño del nervio óptico se indica la estimulación visual temprana. Si existe fotofobia es importante agregar filtro a la corrección óptica aérea

Cabe la recomendación a los padres de minimizar el uso de pantallas, dieta saludable y vida al aire libre, así como de mantener siempre fluida comunicación con padres, pediatra y más adelante con los docentes dado la cronicidad de esta severa afección.

Dra. Alicia Serra: Pruebas a realizar:

- Lo primero sería intentar determinar si ya existe ambliopía. Podemos cuantificar su visión mediante test de mirada preferencial, y valorar su función visual observando la calidad de su fijación y seguimiento, intentar detectar asimetrías entre ambos ojos.

- Determinar el defecto refractivo: refracción bajo cicloplejía.

Asumo que será miope, ya que parece un glaucoma evolucionado con longitud axial elevada; es importante detectar bien las anisometropías, tanto miópicas como astigmáticas.

- A esta edad no realizaríamos campimetría, obviamente, aunque si hubiera un defecto grave lo podríamos detectar por confrontación (pero el índice de falsos negativos es elevado)

Tratamiento:

1. *Prescribir el defecto refractivo completo, o casi completo, pero en este caso es muy importante hipo-corriger solo la esfera y en igual cantidad en ambos ojos, para que el paciente quede en situación de "iso-acomodación"*

2. *Si la fijación es simétrica y no hay gran anisometropía, no recomendaría oclusiones hasta poder confirmar la agudeza visual cuando sea un poco mayor.*

En este caso, parece que las córneas son transparentes, sin estrías centrales, y todo el defecto visual debe derivarse del daño papilar y de la ametropía. Parece lógico pensar que el ojo derecho pueda tener peor visión, ya que ha necesitado 2 intervenciones, la córnea es mayor y también la longitud axial (y por tanto debe ser más miope); sin embargo, en estos casos no soy partidaria de oclusión alterna preventiva, ya que incluso el presunto ojo dominante también debe tener una visión reducida.

4. Niña de 5 años con diagnóstico de Artritis Idiopática Juvenil (AIJ), oligoarticular, FAN +, asintomática desde lo visual. Refiere 3 episodios previos de uveítis anterior en ojo izquierdo. Fue seguida por oftalmólogo general con colirios de acetato de prednisolona al 1%. AV OD: 10/10 y en OI: 2/10. AV de cerca OD: 10/10 y en OI: 3/10. ET de ojo izquierdo. Biomicroscopía: OD: normal. OI: catarata, sinequias posteriores, sin signos de actividad. Fondo de Ojos: OD normal. OI: impracticable por opacidad de medios. Ecografía OI: retina aplicada, vítreo y coroides s/p. ¿Cuándo y cómo indica la cirugía de catarata y el tratamiento para ambliopía en estos casos? Dra. Alejandra Tártara. Dra. María Rosario Varandas

Dra. Alejandra Tártara: Las cataratas son una complicación frecuente en pacientes pediátricos con uveítis crónicas, ya sea como resultado de la inflamación o secundarias al uso de esteroides.

La cirugía de cataratas en niños con uveítis representa un gran desafío, debido que a diferencia con el adulto tanto la elección de la técnica, el momento quirúrgico, el manejo de las complicaciones, y el tipo de LIO (en caso de decidir su colocación) no se encuentran estandarizadas, sino que requiere de un manejo personalizado.

El implante de LIO en niños con uveítis sigue siendo controversial, debido a que su colocación se asocia a la posibilidad de generar mayor inflamación, especialmente en casos relacionados a AIJ, en donde el LIO podría facilitar la formación de membrana ciclotica, hipotonía crónica y consecuentemente ptosis. Sin embargo los niños con catarata uveítica son en general malos candidatos al uso de lentes de contacto post cirugía, principalmente por la presencia de queratopatía en banda y la necesidad de instilar colirios esteroides. Además en casos de catarata unilateral el paciente se expone a un alto riesgo de ambliopía.

En los últimos años el desarrollo de nuevas modalidades terapéuticas antiinflamatorias y el avance de las técnicas quirúrgicas habilita la posibilidad del implante de LIO en casos seleccionados permitiendo así una mejor rehabilitación visual.

Dicho esto vamos específicamente a nuestro paciente:

A- Como primera medida es fundamental la derivación a un especialista en uveítis para comenzar el tratamiento y seguimiento.

B- Ante un paciente pediátrico con uveítis crónica asociada a AIJ el colirio esteroide está indicado en el inicio del tratamiento pero ante la persistencia de inflamación o su reactivación con el descenso del esteroide tópico y más aún en presencia de complicaciones, es inminente el paso a medicación sistémica ahorradora de esteroides. El metotrexate es la droga de elección por su efectividad y seguridad, preferentemente por vía inyectable ya que optimiza su biodisponibilidad.

En este paciente antes de programar la cirugía es

prioritario, previo chequeo sistémico por parte del reumatólogo infantil, iniciar el tratamiento con metotrexate, cuyo efecto se obtendrá entre la 6ta y 8va semana.

C- La cirugía de catarata estaría indicada debido a que la visión del ojo izquierdo es menor a 20/50 y ya presenta estrabismo sensorial asociado.

D- Para programar la cirugía es necesario lograr una inactividad en la inflamación ocular de 3 meses como mínimo.

E- Este es un caso de catarata unilateral, en un paciente de 5 años, con uveítis crónica asociada a AIJ y con sinequias posteriores. La presión intraocular es un parámetro muy importante a considerar. En el caso de estar aumentada habría que adicionar colirios para el tratamiento del glaucoma y ya con signos de un trabeculado dañado la posibilidad de colocación de LIO quedaría descartada para esta instancia. Si la PIO se encuentra dentro de límites normales, podemos considerar el implante de LIO, debido a que este paciente no sería un respondedor esteroideo, ya que fue su única terapia en meses y recién comienza a transitar el primer escalón de terapéutica sistémica con el metotrexate teniendo el back up de los agentes biológicos para control de futuras reactivaciones post quirúrgicas.

F- El control inflamatorio pre, intra y post operatorio es clave para el pronóstico. Es importante no suspender la terapia sistémica para la cirugía, al contrario hay que reforzarla. Tres días previos a la cirugía se indica meprednisona 1mg/kg/día vía oral y acetato de prednisolona cada 4 hs. En el final de la cirugía dexametasona + antibióticos subconjuntival y en el post quirúrgico colirios de acetato de prednisolona cada hora, colirios antibióticos cada 4 hs y juego pupilar con tropicamida + fenilefrina 1 gota cada 15 minutos, 2 veces mañana, tarde y noche. Es fundamental controlar la inflamación y evitar las sinequias posteriores al LIO.

G- El cálculo de la lente se realizará restándole el 10% debido a su edad.

H- El implante del LIO se realizará solamente si es posible colocarlo en el bag, una lente de PMMA / Acrílico hidrofóbico, con capsulorexis posterior y vitrectomía anterior. La opacidad de cápsula posterior es muy frecuente en el post quirúrgico de estos pacientes.

I- La rehabilitación visual del OI requerirá controles estrechos de la inflamación, adaptación de un aéreo bifocal con la refracción de lejos y la adición de +3 para cerca. Evaluada la AV postquirúrgica, sin presencia de inflamación, se decidirá el inicio o no de oclusión.

J- Se aconseja controles post quirúrgicos diarios, espaciándolos a medida de la respuesta inflamatoria de cada paciente. La medicación esteroidea sistémica adicionada para el procedimiento se retirará paulatinamente al lograr el control de la inflamación, de igual modo que el juego pupilar.

Comentarios finales.

Las cataratas son una complicación frecuente en

niños con uveítis crónicas. La cirugía de cataratas con implante de LIO se realiza en niños sin uveítis con resultados satisfactorios en alto porcentaje, sin embargo en niños con uveítis, múltiples factores pueden afectar el resultado final. La inflamación crónica y sus secuelas como la queratopatía en banda, sinequias posteriores, membranas cicliticas complejizan el manejo quirúrgico. Las complicaciones post operatorias como aumento de inflamación, glaucoma, opacidad capsular posterior, membrana retrolental e hipotonía pueden comprometer el futuro visual. Es fundamental un rápido y efectivo control de la inflamación para evitar complicaciones y en caso de presentarse manejar adecuadamente la opacidad de medios, para plantear tiempos quirúrgicos que eviten la ambliopía.

En el manejo de las uveítis infantiles y especialmente el de sus complicaciones es esencial un adecuado diagnóstico, una meticulosa elección del paciente y un agresivo control de la inflamación perioperatorio, para lograr mejores resultados visuales.

Bibliografía sugerida.

-Jancevski M, Foster CS. Cataracts and uveitis. *Curr Opin Ophthalmol.* 2010; 21(1):10-14. doi: 10.1097/ICU.0b013e328332f575.

-Phatak S, Lowder, C, Pavesio C. Controversies in intraocular lens implantation in pediatric uveitis. *J Ophthalmic Inflamm Infect.* 2016; 6 (1):12. doi: 10.1186/s12348-016-0079-y.

Terrada C, Julian K, Cassoux N, et al. Cataract surgery with primary intraocular lens implantation in children with uveitis: Long-term outcomes. *J Cataract Refract Surg.* 2011, 37 (11): 1977-1983. doi: 10.1016/j.jcrs.2011.05.037.

Carpentier SJ, Jung JL, Patnaik JL, et al. Cross-Sectional Online Survey Identifies Subspecialty Differences in the Management of Pediatric Cataracts Associated with Uveitis. *Ophthalmol Ther.* 2020 9 (2):293-303. doi: 10.1007/s40123-020-00245-x

Dra. María Rosario Varandas: Se trata de un niño con todos los riesgos para tener complicaciones oculares asociadas a AIJ: oligoarticular con ANA positivos.

Como no tiene señales de actividad se debe operar la catarata; faco aspiración con capsulotomía posterior y LIO. Para calcular la potencia de la lente también nos interesa la refracción del ojo derecho, como tiene 10/10 puede ser hipermetrope. Después de la cirugía es muy importante controlar la inflamación con corticoide tópico y oral, no olvidando la tensión ocular que muchas veces es alta. Propongo también hacer OCT para ver si hay edema macular cistoide.

Solo después de acuerdo al resultado visual vamos a tratar la ambliopía y el estrabismo, se puede alternar, si la agudeza visual es buena no vamos hacer oclusión. Si la visión es baja y no hay causa orgánica empezaremos con oclusión del ojo derecho, el número de horas depende de la visión obtenida con la cirugía. Una vez obtenida buena AV se realizará el tratamiento del estrabismo, dependiendo del grado de desviación.

5. Niño de 6 años, prematuro, que recibió tratamiento para ROP mediante fotocoagulación. ET de ojo izquierdo, no alterna. AV sc OD: 5/10 OI: 2/10. Refracción bajo ciclopejía OD: esf: -3.00, OI: esf -6.00. FO: OD: polo posterior normal, en periferia presenta cicatriz de láser 360°. OI: Tracción macular desde el nervio óptico, en periferia se observa cicatriz de láser 360°. Antecedentes: Embarazo controlado, Peso 1000 g, intubado 23 días, enfermedad de la membrana hialina, sepsis, hemorragia IV, atelectasia, ROP III umbral. Sin controles oftalmológicos posteriores al tratamiento por ROP. ¿Qué exámenes diagnósticos y qué tratamiento indicaría para la ambliopía?

Dr. Luis Porfirio Orozco. Dra. Luz Gordillo. Dr. Pedro Acevedo.

Dr. Pedro Acevedo: Caso interesante, ejemplo claro de lo que nos enfrentaremos con el aumento de la sobrevida de los recién nacidos prematuros.

Para este caso en particular, previo al tratamiento tendría en cuenta para el diagnóstico, dado que es un menor de 6 años, ya colaborador:

- Conocer la mejor visión corregida de ambos ojos en visión lejana y sin corrección a 10 cm, para determinar la capacidad visual del ojo izquierdo previo al inicio de tratamiento.

- Realizar exploración de la fijación con visuscopio: Dada la edad del menor, el conocer el sitio de fijación me permitiría tener mayor claridad del pronóstico visual y las posibilidades de su rehabilitación.

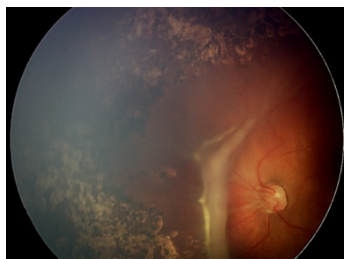
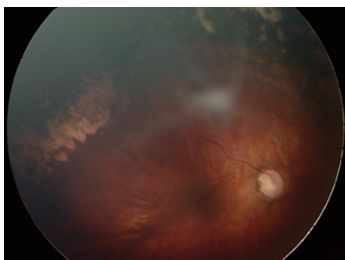
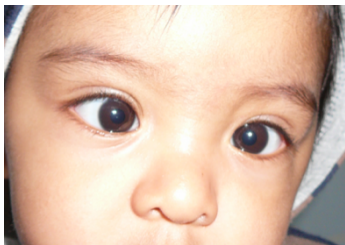- Por el antecedente de Retinopatía de la Prematuridad, en condiciones ideales de estudios complementarios, solicitaría Fluorangiografía retiniana y especialmente, OCT y AngioOCT para evaluar el estado anatómico macular de ambos ojos, pero en especial del ojo izquierdo.

- En caso de no existir patología macular asociada al antecedente de retinopatía de la prematuridad que ameritase tratamiento, en presencia de una tracción macular y dependiendo el tipo de fijación retiniana, mi enfoque terapéutico sería:

1. Adaptación de lentes de contacto o, en su defecto, gafas permanentes. Tomando en consideración la anisometropía reportada, la mejor forma de estimular la visión del ojo izquierdo sería con lente de contacto.
2. Tratamiento inicial con oclusión del ojo derecho 4 horas al día para evaluar respuesta inicial.
3. Si cuenta con servicio de Ortóptica: Ejercicios de Pleóptica activa en consultorio.
4. Uso de filtro amarillo/verde para estimulación de los conos maculares.

Dr. Luis Porfirio Orozco: Cuando un bebé es tratado por ROP estadio umbral, es valorado por retina hasta estar seguro que la evolución de la ROP se detuvo y pasa a refracción bajo ciclopejía que realiza el departamento de estrabismo quien indicará la prescripción de gafas, con la graduación total. El tratamiento de la ambliopía se hace siempre, pero si hay ectopia macular por tracción desde el nervio óptico supongo que la recuperación será muy pobre.

No recomendaríamos intentar tratamiento farmacológico o quirúrgico del estrabismo por ese daño anatómico de la ectopia. (Gesta 2, embarazo gemelar, gemelo 2, Peso 1000 g, intubado 23 días, enf. membrana hialina, sepsis, hemorragia IV, atelectasia, ROP III umbral Tratamiento combinado Laser Ranibizumab tracción de la mácula desde el nervio óptico en ojo izquierdo, nistagmo y estrabismo)



Dra. Luz Gordillo:

- 1) Realizar nuevo Examen Oftalmológico:
 - 1.1 Control de la agudeza visual con sus correctores para saber cuál es la verdadera corrección de su agudeza visual, que debe mejorar
 - 1.2 Si se tiene dudas realizar nueva refracción con ciclopejía
 - 1.3 Con/sin correctores: Comprobar el balance muscular y la motilidad extrínseca
 - 1.4 Control de presión intraocular si es posible
 - 1.5 Evaluación del Fondo de ojo en midriasis medicamentosa y depresión escleral.

- 2) Realizar Exámenes Auxiliares de ser posible, si se encuentra en el medio
 - 2.1 OCT de macula de AO
 - 2.2 Ecografía A y B para encontrar diámetro comparativo anteroposterior
 - Descarte de DR periférico
 - 2.3 Angio-fluorescinografía de OI

3) TRATAMIENTO:

- 3.1 Uso correctores permanentes
- 3.2 Para la ambliopía del OI:
 - Tratar con parche OD tiempo parcial y correctores

para mejorar la AV del OI, con vigilancia estrecha si es que la visión del OI mejora algo, continuar hasta su mejor visión; aunque por el compromiso macular quizá esto no sea posible, sin embargo preferiría comprobarlo.

3.3 Más adelante con las respuestas de los exámenes auxiliares y el tratamiento ortóptico mejora se podría tratar de alinear los ojos

4) RECOMENDACIÓN:

- 4.1 Es muy importante convencer a los padres que la vigilancia con el oftalmólogo es lo más importante para el futuro visual del paciente
- 4.2 Se les debe recordar a los padres las complicaciones tardías de la ROP
- 4.4 Tener en cuenta que la ROP es una patología que debe vigilarse periódicamente especialmente desprendimientos tardíos de retina.

6. Niña de 4 años que recibió tratamiento conservador por retinoblastoma en ojo derecho, con tumor inactivo hace 1 año, que compromete parte del área macular. XT de ojo derecho. AV: OD: 3/10 OI: 8/10. Refracción bajo ciclopejía: OD: esf. + 4.00, cil. -1.50 a 60°, OI: esf. + 2.00. ¿Indicaría tratamiento para la ambliopía? Dra. Ángela María Fernández Delgado. Dra. Ana María Luna Rodríguez

Dra. Ángela María Fernández Delgado: Considero que el tratamiento está indicado. Corrección refractiva permanente e intentar horas de oclusión. La alteración visual puede estar dada por la anisometropía la cual es imperante corregir. En estos casos de tumores como el retinoblastoma puede también presentarse desprendimiento de retina, o alteración local de la retina por el tratamiento realizado, e inclusive alteraciones de los medios transparentes, como catarata secundaria si se realiza quimioterapia externa. La recomendación es tratar las alteraciones posibles y estimular la retina que está sana. El manejo del estrabismo sería corregirlo cuando el médico tratante de la enfermedad tumoral considere que es viable.

Dra. Ana María Luna Rodríguez: Es importante la localización del tumor inactivo en parte del área macular para describir manifestaciones visuales y analizar su relevancia en el seguimiento de la enfermedad. Si bien presenta una visión de 3/10 es decir una ambliopía que es catalogada como orgánica preserva una visión utilizable. Por lo tanto, si indicaría tratamiento, a pesar de la afectación macular del ojo derecho se logra cierta recuperación de ahí que recomendamos la terapia de parche con el objeto de preservar una visión utilizable realizando seguimiento con sus respectivas evaluaciones de los resultados del parche.

7. Paciente de 2 años, sin tratamiento previo, con XT en ojo izquierdo, refracción bajo ciclopejía OD: esf. +1.50 y en OI esf. - 1.50, cil. -2 a 0°, en el fondo de

ojos presenta hipoplasia de nervio óptico unilateral. ¿Indicaría algún tratamiento para la ambliopía? Dr. Leslie Argüello. Dr. Hernán Iturriaga Valenzuela

Dr. Leslie Argüello: No, no le daría tratamiento por la ambliopía, pero si le pondría los anteojos.

Dr. Hernán Iturriaga Valenzuela: Hace muchos años Dr. Kushner publicó una serie de pacientes con anomalías morfológicas oculares especialmente de retina y nervio óptico, como este caso, en que al problema estructural se agregaba el funcional, esto es Ambliopía determinada por la competencia entre ambos ojos. Por lo tanto en todos estos pacientes SI indico tratamiento.

- Como la niña lleva 2 años sin tratamiento y asumo una muy pobre visión inicial haría oclusión total de ojo derecho por una semana con control telefónico, e-mail o WhatsApp. Le advierto a la madre que es probable que los primeros días funcione muy mal y rechace la oclusión, pero que debe perseverar. Si en 3-4 días la niña no es capaz de deambular con el parche el pronóstico es malo y es probable que el daño orgánico supere a lo funcional. Si hay respuesta positiva mantengo la oclusión total por una segunda semana dejando 1 día libre y la cito a control.

- Luego del tratamiento inicial (de shock) disminuyo la oclusión a 6hs/día y le indico el lente (-2 esf = -2 x0º) a ojo izquierdo ya sabiendo que voy a continuar el tratamiento.

- De ahí en adelante intento cuantificar visión (test de Teller) para saber si se justifica seguir con 1/2 día de oclusión.

- Si la visión es muy mala, pero aun así permite la deambulación mantengo la terapia, pero esta vez ocluyendo 2hs/día solo como para mantener lo ganado.

- Si finalmente la visión que se alcanza es solamente subnormal, no intento suspender el tratamiento hasta el final de la edad de desarrollo (10-11 años) pensando que son estos casos con visiones muy asimétricas los que más recurren.

8. Niña de 3 años, con nistagmo infantil, ET y posición anómala de la cabeza. Tiene posición compensadora de la cabeza hacia hombro izquierdo, con posición de bloqueo en lateroversión derecha. OD fija y mantiene. OI fija pero no mantiene la fijación. Al ocluir un ojo aumenta el nistagmo. No colabora para examen de agudeza visual. Refracción bajo cicloplejía y fondo de ojos normal para la edad en ambos ojos. ¿Indicaría algún tratamiento para la ambliopía: ¿prismas, oclusión, atropina, cirugía, toxina botulínica, otro? Dr. Mauro Goldchmit. Dr. Fernando Prieto Díaz. Dr. Jorge Pasquinelli

Dr. Mauro Goldchmit: En general es muy difícil tratar ambliopía en pacientes con nistagmo. En esa niña de 3 años lo que yo si trataría de hacer es la corrección del torticolis que, dependiendo del tamaño de la posición compensadora. Si esa posición es pequeña indicaría la técnica de Anderson (retroceso de los músculos agonistas, en ese caso del RL del OD y RM

de OI) pero agregaría la desinserción y re-inserción de RM del OD y del RL del OI pues sabemos que eso contribuye para una mejoría del nistagmo y consecuentemente de la agudeza visual binocular. Si el torticolis es mayor, utilizo la técnica de Kestenbaum con retroceso-resección bilateral.

Si el nistagmo aumenta con la oclusión de un ojo, entiendo sería muy difícil corregir una eventual ambliopía con oclusión. Personalmente no tengo experiencia con otros métodos de tratamiento de ambliopía en casos de nistagmo.

Dr. Jorge Pasquinelli: Si con el ojo izquierdo fija pero no mantiene indica una agudeza visual entre 20/200 y 20/70, dependiendo si el cambio de fijación posterior a quitar la oclusión del ojo derecho es inmediato o tarda algunos segundos (Khawan, binocular Vision & Strabology, Vol 26 (3) (170-179). Habría que ver si en mirada lateral la fijación del ojo izquierdo es más estable.

Como el paciente presenta una esotropía no tiene fusión y por lo tanto no disminuiría el nistagmo con la convergencia.

La colocación de atropina al 1% en el ojo dominante derecho es una opción para evitar el componente latente de este nistagmo infantil que se genera con la oclusión, pero como no es hipermetrope el resultado con la cicloplejía para que fije con el ojo no dominante será pobre y continuará utilizando el ojo derecho para ver de lejos y quizás también de cerca.

La utilización de los filtros en el ojo derecho en un antejo normal es poco útil porque intentará hacer el mismo torticolis para espiar por el costado del marco con el ojo derecho.

Se puede intentar la oclusión del ojo derecho (4hs) y ver si se mantiene el torticolis hacia la izquierda, con los ojos en lateroversión derecha, pero ahora con el ojo izquierdo fijador. Para bloquear el nistagmo (a pesar del componente latente).

Otra posibilidad es colocar toxina botulínica en los cuatro rectos horizontales (generadores del nistagmo) un poco más en el recto medio izquierdo y posterior realizar oclusión del ojo derecho (4hs)

No tengo experiencia en el uso de fármacos sistémicos como tratamiento para la ambliopía. Utilicé con resultado variable el colirio con brinzolamida para intentar mejorar el nistagmo con 1 gota cada 8 hs.

Luego de intentar mejorar la visión del ojo derecho, se puede operar para corregir la posición anómala de la cabeza, mejorar el nistagmo y alinear estéticamente los ojos.

Como es un torticolis no concordante con el estrabismo, se puede retroceder el recto lateral del ojo derecho para corregir el torticolis con lo cual aumentaría la desviación y para corregir el estrabismo realizar una cirugía en el ojo izquierdo de mayor magnitud con respecto a la esotropía (para compensar el efecto del debilitamiento del recto lateral derecho) con un retroceso el recto medio y resección del recto lateral para mejorar el estrabismo. Finalmente tenotomía del recto medio derecho, con lo cual se

operan los cuatro rectos horizontales para mejorar el nistagmo. También se puede realizar un retroceso asimétrico de los latero-versores en mirada hacia la derecha (recto lateral derecho y recto medio izquierdo).

Dr. Fernando Prieto Díaz. El caso planteado es muy interesante debido a que nos muestra desafíos científicos, asistenciales y otras cuestiones que se relacionan con la deontología médica. Específicamente nos referimos a la decisión de iniciar o no un tratamiento para mejorar el déficit visual de un ojo en una niña pequeña.

Esta niña tiene nistagmo infantil o congénito (NC), estrabismo, tortícolis compensador y muy mala visión de un ojo según la apreciación clínica. Y según esta apreciación clínica se induce que la visión es muy baja.

No acepto el diagnóstico de ambliopía, tampoco lo descarto. Pero es un nistagmo infantil donde muchísimos errores congénitos aferentes visuales pueden haber ocurrido, aunque no se evidencien. E inclusive dentro de los conocidos la niña no está en edad aun para que se pueda realizar un diagnóstico preciso de algunos de ellos.

Lo primero que haría es disminuir las expectativas de curación a los padres. Les diría que no tengo mucha convicción en lograr una mejoría de la visión de ese ojo izquierdo pero que se intentará todo lo posible sin afectar la calidad de vida del paciente y la familia.

En el nistagmo infantil aumenta la oscilación en el intento de fijación, y esa es la causa que creo sucede al ocluir el ojo fijador en este caso. No aumenta por la oclusión en sí, sino por el esfuerzo de ver un ojo que no puede hacerlo en forma útil para el paciente. Si bien Dell'Osso demostró que existen fuertes reflejos de fijación en el NC (1), la agudeza visual dependerá de otros factores como la duración del período de foveolización y la similar reproducibilidad de esta foveolización ciclo por ciclo (1). También que la agudeza visual se reduce mucho cuando la velocidad de desplazamiento del target en la fóvea es mayor a 4º por segundo (1). Y si bien no disponemos regularmente de infraestructura para realizar estas mediciones, sí podemos inferir la velocidad de desplazamiento de los ojos en el examen clínico. De todas maneras, la reducción o desaparición de las oscilaciones durante tareas no visuales o durante el sueño sí inducen a pensar que el mecanismo de fijación está dañado inclusive aceptando las demostraciones de Dell'Osso (1).

Así, al ocluir el ojo fijador como tratamiento estaríamos procurando mejorar la visión de un ojo aportando un factor que en lo inmediato la empeora. En esta situación aconsejaría primero cirugía para mejorar el estrabismo y el tortícolis ocular. Luego si probar nuevamente si el aumento de las oscilaciones con la oclusión y/o penalización son compatibles con una mejoría visual y con las tareas cotidianas de la niña. La cirugía ya mejoraría la alineación ocular y tal vez el tortícolis. Estos sí son resultados esperables y

posibles. Y deseables.

Existe un test que es predictivo "del tamaño" del problema visual al que nos enfrentamos en este caso (2) y consiste en provocar un nistagmus optocinético (NOK) vertical. Si el paciente responde deduciremos que el terreno es fértil para el trabajo y el esfuerzo de los padres. Si no responde, si no se genera el NOK vertical tendremos un motivo más para aceptar los hechos y no seguir complicando a la familia con causas perdidas. Existen otras causas en este caso que si pueden ser ganadas.

Finalmente agradezco a la Dra. Marcela Gonorazky haberme hecho pensar este interesante caso y la oportunidad de poder colaborar con el CLADE y su Comisión de Ambliopía.

Referencias

1. Dell'Osso LF; van der Steen J; Steinmann RM; Collewijn H. Foveation dynamics in congenital nystagmus. I: fixation. Doc Ophthol 1992: 1-23
2. Cogan DG. Neurology of the ocular muscles. 2nd Ed. Springfield, IL. Charles C. Thomas; 1956.

9. Paciente de 4 años con albinismo y nistagmo, sin estrabismo. Agudeza visual sin corrección: OD: 2/10 OI: 3/10. No usa anteojos. Refracción bajo cicloplejía: OD: esf. +4.00, cil. -3.50 a 0º, OI: esf. +4.00, cil. -1.00 a 0º. El paciente tiene nistagmo pendular. Tiene posición de bloqueo en lateroversión izquierda (tortícolis a hombro derecho). No se hizo OCT debido a su corta edad. Para mejorar su agudeza visual y evitar la ambliopía: ¿Ud. Indicaría anteojos con o sin prismas, algún filtro, oclusión, cirugía, toxina botulínica, otro tratamiento? Dra. Rosario Gómez de Liaño. Dra. Fernanda Krieger

Dra. Fernanda Krieger: La investigación genética no me parece esencial, solamente en casos de consejo genético a los padres, considerando una futura gestación. Si fuera un albinismo oculocutáneo, considerar las medidas de prevención a lesiones y enfermedades en la piel por radiación solar.

A este paciente sería interesante saber cuánto tiene de tortícolis, cuanto es la agudeza visual con la posición de bloqueo, mono y binocular, además en posición primaria. Acordar que la toma de la AV monocular en esos pacientes se hace con lentes positivas altas o translúcidas, para evitar el empeoramiento del nistagmo y por lo tanto de la visión.

A él le prescribiría toda la refracción bajo cicloplejía. Le daría todo el componente hipermetrópico que funcionaría magnificando la imagen. Además, hay una anisometropía, el cilindro podría resultar en una ambliopía por aniseiconia meridional y por lo tanto le prescribiría también, toda la corrección cilíndrica. Debido a la fotofobia que los pacientes albinos presentan, colocaría filtros en las lentes. Los filtros más indicados son los grises o verdes, preferentemente los grises con tonalidades distintas dependiendo del caso. Como los filtros son hacia

ambientes externos, y considerando que el paciente es un niño, otra opción más práctica son las lentes fotocromáticas con antirreflejo que aceleran la recuperación. No le haría oclusión con esta agudeza visual. Si fuera necesaria, por disminución de la visión iniciaría con la oclusión tradicional. La penalización con atropina no es indicada debido al albinismo, cosa que sí podría ser considerada en otra situación como nistagmo con ambliopía. La principal causa de baja visual en los pacientes con albinismo es la hipoplasia foveal. Por lo tanto, acredito que la agudeza visual va a mejorar, sin embargo, con límites.

No le indicaría el uso de prismas. Prescribo prismas en pacientes con nistagmo solamente en casos donde hay binocularidad con amplitud de convergencia suficiente para bloquear el nistagmo en convergencia y así testear el efecto de la cirugía de divergencia artificial mediante retroceso de los rectos medios. Si hubiera bloqueo en convergencia, la cirugía de la divergencia artificial mejoraría el nistagmo. Sin embargo, este paciente presenta posición de bloqueo y así le indicaría cirugía para la posición de bloqueo. Hay quien haga una combinación de ambas técnicas, divergencia artificial y posición de bloqueo, en el mismo procedimiento. El uso de prismas para simular la posición de bloqueo para mejorar el nistagmo no funciona pues la magnitud de los prismas es muy grande y es impracticable. El mismo razonamiento se aplica a la divergencia artificial.

Por lo tanto, le indicaría cirugía basada en la posición de bloqueo a depender de la magnitud del tortícolis. Hasta 15-20°, en este niño, retroceso del recto medio derecho (6 a 7mm) y recto lateral izquierdo (8 a 10mm), y desinserción con pequeña tenectomía de 2 a 3 mm de los rectos lateral derecho y medio izquierdo. Si la posición compensadora de la cabeza fuera mayor, le haría además de los retrocesos, resecciones en lugar de las desinserciones con pequeñas tenectomías (cirugía de Kestenbaum-Anderson), con magnitudes dependiendo de la posición de bloqueo. Al principio no le indicaría toxina botulínica pues tiene efecto temporario. Solo he hecho en algunos pocos casos, en los músculos que serían retrocedidos, porque los pacientes tenían muchas dudas respecto a la cirugía. De esa forma, se decidieron por el procedimiento quirúrgico debido a la respuesta satisfactoria con la toxina botulínica.

Dra. Rosario Gómez de Liaño: •Indicaría gafas con la corrección óptica completa y evaluaría la capacidad de acomodar para precisar añadir adicción de cerca si acomoda poco.

• Consejo que los cristales lleven filtro protector. Hay distintos filtros que se utilizan dependiendo del paciente, la edad y la fotofobia. En niños se utilizan con frecuencia el tipo Espejada categoría 4 y polarizada grado 3, y en adultos el tipo Glarecutter que quita deslumbramiento y el filtro selectivo 550 con polarizado pero hay que adaptarlos individualmente, hay pacientes adultos que prefieren utilizar las gafas grises oscuras polarizadas con un 90% de absorción ya que las que tienen filtro, tienen

que ser muy oscuras para que quiten suficiente luz y éstas suelen dar una tonalidad rojiza o amarillenta que distorsiona los colores reales.

• Uso de Prismas: Evaluaría si existe un bloqueo en convergencia además del de la posición de lateroversión y si mejora la AV con prismas de Base temporal (y miopizando el cristal de lejos). Hay pacientes que mejoran y con ello se evita el torticolis en lateroversión y además sirve como diagnóstico. También es aplicable para los pacientes con torticolis mentón elevado y que también bloquean en convergencia. No pongo prismas gemelos (yunta) para compensar el torticolis con bloqueo en lateroversión ya que suelen precisar potencias amplias y disminuyen mucho la visión

• En este paciente no intentaría el uso de lentes de contacto.

• Tratamiento de la ambliopía: (Además del impacto que tiene en la mejoría y desarrollo visual los apartados precedentes) A la hora de decidir la oclusión debemos considerar que los niños con nistagmo y baja visión suelen oscilar en su AV intervisita; tras repetir la toma de la AV y confirmar menor AV en OD de lejos y cerca, indicaría oclusión mediante penalización con filtro sobre la gafa. Si hace trampas para sortear el filtro e intenta mirar por fuera de la penalización pondría parche en OI. Se dice que el parche aumenta el nistagmo y que tarda en disminuir el componente latente, pero yo si he recuperado ambliopías con oclusiones horarias y al contrario se pueden producir ambliopías en báscula severas al tapar el ojo dominante; el control sería un poco más acortado que los controles habituales. Durante el periodo de oclusión será útil aprovechar para analizar la posición compensadora de la cabeza fijando con cada ojo por separado así como para la estabilidad del torticolis.

• Cirugía/ toxina/ otros tratamientos

o Si el torticolis es marcado y no cambió desde su inicio aconsejo cirugía con el fin de dar a la paciente calidad visual. La indicación quirúrgica precisa un minucioso análisis de la postura fijando uno y otro ojo, lejos y cerca, ausencia de otra posición de bloqueo y evaluar la magnitud del componente rotatorio que presenta. La videooculografía, y electronistagmografía permiten registrar las características del nistagmo.

o En el caso que el torticolis fuera concordante realizaría una cirugía de Anderson aumentada (asimétrica induciendo una divergencia artificial si mejorara en convergencia) con desplazamiento vertical de inserciones para compensar el factor torsor. Si bloqueara en convergencia y el torticolis se compensara con prismas de BT se indicaría la cirugía de RMs; previamente se debe evaluar la calidad de la convergencia y el grado de foria que compensa. La cirugía de Faden de rectos mediales se puede aplicar también a estos casos. Si hubiera dos posiciones de bloqueo de lateroversión aunque una fuera la preferente realizaría cirugía de retroinserción de los 4 rectos horizontales. La poca experiencia que tengo con la tenotomía con reinserción me ha sido menos

satisfactoria y no he practicado la técnica de Sinskey hasta la fecha.

o Toxina botulínica: La he utilizado en nistagmo congénito pendular con el fin de parar los ojos en niños muy pequeños repitiéndola en 2-3 ocasiones (publicado Arch. Soc. Esp. Oftalmol. 2012, vol 87 n 10) Eran pacientes de muy baja edad con albinismo ocular severo, los familiares refirieron mejoría tras la inyección. El efecto es muy breve y requiere muchas anestésicas generales y es difícil precisar a largo plazo el impacto que ha tenido en el desarrollo visual. En algún caso la utilizo desde el punto de vista diagnóstico cuando dudo si la cirugía va a darle visión al paciente, pero en éste paciente la operaría directamente.

Otros: He evaluado el uso de Brinzolamida en pacientes con Nistagmo (Brinzolamida tópica en el nistagmo congénito: Estudio retrospectivo - Archivos de la Sociedad Española de Oftalmología) A pesar de producirse una mejoría en el nistagmo, esta es leve, no apreciable cosméticamente por los pacientes en la mayoría de los casos, y no se relacionó con una mejoría significativa en la agudeza visual ni en la calidad de vida de los pacientes.

1. E. Hernández-García y R. Gómez de Liaño Sánchez. Empleo de toxina botulínica en paciente con nistagmo congénito de tipo pendular. Arch Soc Esp Oftalmol vol.87 no.10 oct. 2012

2. Nieves Moreno, María, Gómez de Liaño, Rosario. Brinzolamida tópica en el nistagmo congénito: Estudio retrospectivo - Archivos de la Sociedad Española de Oftalmología Vol. 92, Nº. 12 (diciembre), 2017, págs. 571-576

10. En un niño de 5 años de edad, con retraso madurativo y epilepsia, con conductas agresivas. Ortotropía. Agudeza visual: no colabora. Refracción (con tropicamida) esférico OD: + 4.50, OI: esférico +3.00. Fondo de ojos: normal. ¿Indicaría tratamiento para la ambliopía? ¿Cuál? Dra. Marlene Voguel. MSP Claudia Goya. Dra. María Estela Arroyo Yllanes

Dra. María Estela Arroyo Yllanes: ¿Le realizaron prueba del patrón de fijación? Esta es una prueba clínica muy útil en niños que no cooperan para la toma de visión, y expresa una estimación cualitativa de la visión. Se ocluye un ojo y se mueve un objeto de fijación pueden suceder 3 cosas:

1) Fijación central y estable, el niño es capaz de fijar y seguir el objeto e indica una visión con la mácula o áreas paramaculares y da una visión estimada de 20/200 o mejor.

2) Fijación inestable, puede fijar pero no seguirlo y la visión estimada es menor a 20/200.

3) No fija, el niño no es capaz de fijar el objeto lo que indica una visión de cuenta dedos o menor.

Se ha visto que los niños con trastorno psicomotor tienen retraso en la emetropización y más si usan una graduación hipermetrónica, yo por el momento no le mandaría los lentes, solo indicaría oclusión parcial

vespertina del ojo izquierdo para evitar ambliopía por la diferencia de graduación, vigilaría la progresión del defecto refractivo e insistiría con los padres la necesidad de terapia de rehabilitación motora.

Dra. Marlene Voguel, MSP Claudia Goya L: Es fundamental realizar tratamiento, pero debe tener en cuenta varios aspectos. La percepción visual está estrechamente relacionada con el desarrollo neurológico.

El antecedente de retraso madurativo y epilepsia, asociado a conductas agresivas debe poner una bandera roja frente al posible diagnóstico de síndrome de espectro autista y pudiera ser que usted sea el primer médico en detectarlo (1). Dados estos antecedentes, sugerimos utilizar una estrategia de atención, que incorpore acciones de anticipación, lo cual puede disminuir la ansiedad del paciente y de su familia, favorecer el control emocional y facilitar las evaluaciones y sus resultados.

El examen del niño se inicia desde que ingresa a nuestra consulta:

¿Saluda, responde al saludo, sigue instrucciones, toma los objetos presentados?

Observe si el paciente establece contacto visual efectivo. Es decir: ¿dura el tiempo suficiente, es posible obtener y transmitir información, muestra interés por objetos y muestra emociones acordes a la situación?

Observe especialmente el contacto que logra con sus padres o cuidadores: responde a su nombre cuando alguno de ellos lo llama y si lo mira a los ojos y establece un contacto efectivo para comunicar alguna necesidad y emoción. (2,3,4)

Por lo general, el estudio sensorial y motor en estos pacientes es muy difícil, con escasa colaboración y como es propio de los niños con desarrollo neurológico atípico, hay evitación de la mirada, fijación y seguimiento fugaz, atención transitoria, por lo que puede ser difícil asegurar la ortoposición.

En los niños con alteraciones neurológicas es más frecuente encontrar:

- relación CA/A alteradas
- insuficiencia acomodativa con hipermetropía manifiesta cercana a la ciclopléjica
- hipermetropías asociadas a exotropía
- estrabismos intermitentes, variables en dirección y magnitud. Esta situación es particularmente importante en los niños con hidrocefalia y válvulas derivativas, en que puede presentarse esotropía (cuando hay elevación de la presión intracraneana) y exotropía (cuando hay hipotensión del líquido cefalorraquídeo)

En nuestra experiencia, es muy importante

- El abordaje multiprofesional
 - Usar estrategias de examen, como la anticipación
- Anticipación (5)

Enfrentarse a una situación nueva como la atención de salud, es una experiencia difícil e incluso traumática para muchos niños y niñas pequeños y para aquellos que tienen alguna alteración del

neurodesarrollo, como las personas con condición del espectro autista (CEA). Explicarle a un lactante o preescolar lo que va a pasar en esa atención, prepararlo para enfrentarla de la mejor manera es una práctica que empieza a hacerse cada vez más familiar, a partir de la experiencia y el desarrollo alcanzado en el trabajo con personas con CEA, preparándolas para enfrentar de la mejor manera nuevas actividades, que alteran su rutina, disminuyendo de este modo la ansiedad y propiciando un mejor control emocional, que favorezca y facilite la experiencia.

En el ámbito sanitario, son varias las organizaciones, instituciones de salud y profesionales del área, que utilizan esta estrategia de atención con buenos resultados. Le sugerimos visite la página del Hospital Gregorio de Marañón de Madrid y conozca el programa AMI-TEA: Atención Médica Integral (a personas con) Trastornos del Espectro del Autismo. (5)

Actividades como videos e imágenes de las instalaciones, el instrumental y el personal que lo atenderá, que el niño o niña pueda ver y compartir con sus cuidadores antes de asistir al centro de salud, lo preparará de mejor manera. Otras actividades, especialmente utilizadas durante la pandemia, que pueden ser de gran utilidad también a futuro, son las entrevistas online con los padres y cuidadores para conocer más al niño, su entorno, sus gustos y otras características de interés que permitan preparar el entorno, los equipos y profesionales, para cuando se realice la atención presencial. (6)

Durante la evaluación:

1. Determinar si existe estrabismo convergente

· Revise la fijación cercana y lejana. En nuestra experiencia el uso de videos con sonido en un smartphone permite atraer la atención.

· Use parche 30 minutos y luego retírelo mientras realiza el test de Hirschberg y observe de muy cerca y de lejos.

· En caso de duda sobre la existencia de una desviación, en niños pequeños o poco colaboradores, anteponer un prisma de base externa de 12 dioptrías prismáticas sobre OD y luego sobre OI, mientras fija un objeto de cerca, para observar movimiento de convergencia compensatorio.

2. Receta de lentes (4,8)

2,1 Si tiene estrabismo convergente debe prescribir lentes con la totalidad de la hipermetropía obtenida en

el examen con ciclopejía

2,2 Si tiene estrabismo divergente u ortotropía debe prescribir parte de la ciclopejía, para mantener la convergencia acomodativa

La acomodación es dirigida por el ojo fijador y se aplicará en la misma magnitud en el ojo no fijador. En este paciente, si asumimos que el ojo mejor es el ojo izquierdo, este será el que determine la cantidad o magnitud de la acomodación.

En este paciente, la hipermetropía ciclopléjica, es levemente mayor que la considerada fisiológica para la edad y debemos considerar que para el trabajo cercano deberá acomodar +3.00 dioptrías por sobre su error refractivo; luego en el mejor ojo deberá acomodar +6.00 dioptrías para cerca. Esta situación determinará un stress a la relación CA/A, ya que deberá converger menos que la acomodación que requerirá para ver nítido de cerca. Si está segura/o que el niño no presenta estrabismo convergente, la anisometropía de 1,50 o más, es razón suficiente para prescribir lentes, ya que esta diferencia puede producir ambliopía. Como no colabora para una prueba subjetiva, en nuestra experiencia sugerimos:

RP1: OD: +2,50 esf. y OI: +1.00 esf.

RP2: OD: +3,00 esf. y OI: +1.50 esf.

3. Tipo de lentes

En los niños con trastornos del neurodesarrollo suele haber hipersensibilidad táctil, por lo que no toleran las gafas (1). Puede ser necesario que el terapeuta trabaje en la adaptación sensorial paulatina al antejo. Se requiere uso de lentes plásticos, con sujetadores elásticos. Ejemplo, miraflex© (7). Advierta a los padres que al menos durante la adaptación al antejo y el estado motor resultante, la prescripción óptica puede experimentar modificaciones los primeros meses.

4. Controles

Es muy importante controlar al paciente, cuando esté usando efectivamente el antejo al menos durante 8 horas al día. En lo posible trate de evaluar este paciente dentro de los 2 primeros meses desde la prescripción de anteojos, ya que, al mejorar la agudeza visual, igualar refractivamente los ojos, disminuir la magnitud de la acomodación, se podría manifestar un estrabismo tanto convergente como divergente.

Bibliografía

1. https://www.sonepsyn.cl/revneuro/enero_marzo_2014/Suplemento_2014_1_Neuro_Psiq.pdf
2. <https://www.sochipe.cl/v3/mihijo/pdf/70.pdf>
3. <https://www.sochipe.cl/subidos/revista1/docs/1592247974-EE%20N109%20-%20FINAL.pdf>
4. COMPONENTE DE SALUD OFTALMOLÓGICA EN PEDIATRÍA 2017 CONTROL DE SALUD INTEGRAL DEL NIÑO Y LA NIÑA Principios Básicos y Protocolos de examen, diagnóstico y tratamiento Oftalmología Pediátrica para la Atención Primaria PROGRAMA NACIONAL DE SALUD DE LA INFANCIA. <https://diprece.minsal.cl/wrdprs>